Aus der chirurgischen Abteilung des zahnärztlichen Institutes
der Universität Berlin
(Direktor: Prof. Dr. O. Hofer)

Ueber die Anwendbarkeit der Knochenvorpflanzung in der Kieferchirurgie

Inaugural-Dissertation

zur

Erlangung des

Zahnärztlichen Doktorgrades

an der

Friedrich-Wilhelms-Universität

zu Berlin

vorgelegt von

Erhard Woesler

aus Dupine O./S.

Tag der Promotion: 27. November 1940

Druck: Karl und Richard Hoffmann, Charlottenburg, Schillerstr. 44

M 325

Gedruckt mit Genehmigung

der

Medizinischen Fakultät der Universität Berlin

Dekan: Prof. Dr. Kreuz
Referent: Prof. Dr. Hofer
Korreferent: Prof. Dr. Schröder

R. UNIV.
BIBLIOTHEEK
LEIDEN

Bei Resektionen infolge maligner Tumoren, ferner durch Schußverletzungen oder auch nach Traumen oder entzündlichen Prozessen ergeben sich meistens größere Kieferdefekte, die für den Patienten schwere Nachteile, sowohl in kosmetischer als auch für das Kauorgan in funktioneller Hinsicht mit sich bringen.

Wird im Unterkiefer ein Teil desselben reseziert, so ist auch der übrige Unterkieferteil nicht mehr funktionstüchtig. Durch den Zug der an den einzelnen Kieferteilen inserierenden Muskelgruppen verlagern sich die Kieferstümpfe, da sie ja ihrer natürlichen gleichzeitigen Gelenkstütze beraubt sind. Als Folge hiervon ist eine normale Kaufunktion und Kaudruck völlig unmöglich. Die benachbarten Weichteile verlieren ihre Stütze, wodurch die Nahrungsaufnahme und die Sprachbildung sehr erschwert, und das Gesicht verunstaltet wird. Diese Störungen, die ich oben anführte, können sich noch im Verlaufe der Wundheilung durch die Schrumpfung der Narben verschlimmern.

Was lag also näher, als Mittel und Wege zu suchen, diese Störungen, wenn auch nicht ganz auszuschalten, so doch auf ein erträgliches Maß herabzusetzen.

Die zahnärztliche Prothetik widmete sich dieser Aufgabe, um jede Dislokation der Unterkieferfragmente zu verhindern, sie in der richtigen Stellung zu erhalten und den ihrer Stütze beraubten Weichteilen sofort wieder einen Halt zu geben und dadurch späteren Narbenschrumpfungen vorzubeugen. Diesem Zweck dienten:

1. Resektionsverbände,
2. Immediatprothesen.

Alle diese Prothesen hatten jedoch den Nachteil, für unbezahnte Unterkiefer unbrauchbar zu sein.

Die Resektionsverbände haben zwar den Vorteil der leichten Herstellung und Anbringung, jedoch auch den, wie ich glaube, schwerwiegenden Nachteil, infolge ihrer geringen Dimension keine genügende Stütze für die Weichteile zu bilden, und auch durch Zug an den Zähnen mit nachträglicher Lockerung dazu zu führen, daß die Wirksamkeit der Verbände mit dem Verlust der Zähne illusorisch wird. Die hierbei auftretenden Narbenschrumpfungen ha-

ben eine Deformierung der Weichteile und damit des ganzen Gesichtes zur Folge. Mannigfaltig sind die Arten von Prothesen, die zur Defektdeckung konstruiert wurden. Als Material hierfür wurde Draht (Sauer 1880) Aluminium (Schröder), Zinn (Fritsche), Hartgummi (Schröder) und Kautschuk verwandt.

Man darf nicht verkennen, daß die Entwicklung der Prothesenbehandlung außerordentlich weit fortgeschritten ist. Sie leistet den Patienten hervorragende Dienste, jedoch kann sie die in Verlust geratenen Kieferteile niemals gleichwertig ersetzen. Eine Prothese ist und bleibt eben immer ein Fremdkörper im Munde. Es ist daher nur natürlich, wenn die chirurgisch-zahnärztliche Wissenschaft bestrebt war Behandlungsmethoden zu schaffen, die den Ersatz dem natürlichen Zustand gleichwertiger machen. Diesem Endziel dient sowohl

1. die Implantation

als auch

2. die Plastik.

Beide — Implantation als auch Plastik — haben das Ziel, Kieferteile, die durch Operation verlorengegangen sind, durch Einheilung, sei es körperfremden — Implantation — oder körpereigenen oder körpergleichen — Plastik — Materials zu ersetzen.

Als Material für die Implantation, die nur für den Unterkiefer in Frage kommt, benutzte Berndt (1890) in kochendem Wasser nach Exartikulation einer Kieferhälfte entsprechend geformte Zelluloidprothesen. Die Versuche befriedigten jedoch nicht. Auch Material wie Golddraht, Silberdraht oder anderes Metall zeitigt, abgesehen von seltenen Einzelerfolgen nicht gerade ermutigende Resultate. Schröder verwendet Hartgummiprothesen und Payr berichtet von guten Resultaten mit einem Magnesiumdraht, der einen Metallknopf als Gelenkköpfchen trägt.

Die Erfahrung hat jedoch gelehrt, daß es normalerweise nicht möglich ist, dem menschlichen Knochen artfremde Materialien als Ersatz durch Operation verlorengegangener Kieferabschnitte für immer zur Einheilung zu bringen. Alle diese Materialien sind und bleiben im Gewebe Fremdkörper, die der Organismus trachtet so schnell

wie möglich wieder abzustoßen, wobei es sehr häufig zu Nekrosen, Eiterungen und Fistelbildungen kommt. Auch Versuche mit Elfenbein bessere Resultate zu erzielen, wie sie von König, Roloff, Hauptmeyer angegeben wurden, zeitigten nicht die erwarteten Resultate, wenn auch allgemeine Versuche von Schröder, an Hunden Implantate mit den verschiedensten Materialien zur Einheilung zu bringen, die von König vertretene Ansicht zu bestätigen scheinen, daß Implantate von Elfenbein von neugebildetem Knochen durchwachsen würden.

Fast zur selben Zeit wie die Versuche durch Einheilung von Fremdmaterial Kieferdefekte zu decken, setzten auch Versuche ein, auf dem Wege der Plastik derartige Defekte auszugleichen. Man unterscheidet hierbei im Grunde zwei Methoden der Behandlung:

1. die Osteoplastik,
2. die freie Transplantation.

Bei der Osteoplastik bleibt ein gestielter Knochenperiostlappen während der Einheilung fest mit dem Muttergewebe verbunden, während bei der Transplantion ein Knochenperioststück gänzlich vom Mutterboden gelöst und in den Defekt eingepflanzt wird. Bei der Transplantation unterscheidet man wieder:

1. Autoplastik,
2. Homoplastik und Heteroplastik.

Bei der Autoplastik stammt das Transplantat vom Patienten selbst, während es bei der Homoplastik einer anderen lebenden oder toten Person entnommen wird.

Payr (1908) empfiehlt zur Osteoplastik ein in einem Brustwandlappen befindliches entsprechend großes Rippenstück und berichtet von guten Erfolgen. Pichler (1912) deckt den Defekt womöglich des Kinnteils durch Heranziehung der intakt gebliebenen Unterkieferhälfte, wobei die an der spina mentalis inserierenden Muskeln als Ernährungsstiel dienen. In ähnlicher Weise gingen vor ihm bereits Wild und Krause (1893) vor. Die freie Transplantation wurde erstmals von Sykoff (1900) angewandt. Payr (1908) gab für die freie Transplantation die Verwendung eines periostgedeckten Rippenstückes an. Auch er hatte gute Erfolge.

Lexer (1908) hatte den ersten Erfolg mit homoplastischer Transplantation zu verzeichnen. Er berichtet über zwei Fälle, von denen der eine zur Fistelbildung neigte. Da jedoch die autoplastische Methode weit bessere Erfolge zeitigt, wird die Homoplastik oder Heteroplastik fast gar nicht mehr angewandt.

Der Streit darüber, ob frisch entnommener lebender Knochen geeigneter zur Transplantation sei als toter mazerierter oder gar artfremder Knochen, schwebte jahrelang. Bereits Ollier (1863) vertrat den Standpunkt, daß ein grundlegender Unterschied zwischen periostgedecktem, artgleichem, lebendem Knochen und jedem anderen Knochenmaterial bestehe. Er hatte die knochenbildende Tätigkeit des Periostes erkannt und transplantierte daher lebenden, periostgedeckten Knochen, um dann Vergleiche mit überpflanztem periostlosen Knochen anzustellen. Auf Grund dieser Versuche kam er zu der Forderung, ausschließlich periostgedeckten lebenden Knochen zu transplantieren. Nur dieser Knochen habe die Fähigkeit „lebend" einzuheilen. Als Gegensatz zu dieser lebenden Einheilung bezeichnet er die „tote" Einheilung und versteht hierunter die bindegewebige Einkapselung des Transplantates, wie sie bei totem oder artfremdem Material üblich sei.

Barth stellte experimentell-histologische Untersuchungen an und kam auf Grund dieser Versuche zu einer Auffassung, die derjenigen Olliers direkt entgegenstand. Nach Barth stirbt das ganze Transplantat in jedem Falle mit Mark und Periost ab, und es sei für den Enderfolg völlig gleichgültig, ob Eigenknochen mit oder ohne Periost, ob fremder oder auch sogar mazerierter Knochen verwendet würde. Obgleich diese Anschauungen, experimentell-wissenschaftlich fundiert, den Ansichten Olliers zuwiderliefen, schienen doch die klinischen Erfahrungen Ollier Recht zu geben. Es klaffte hier also ein Widerspruch zwischen klinischen Erfahrungen und wissenschaftlichen Untersuchungen. Um nun diesen Zwiespalt zu beseitigen, unternahm Axhausen experimentell-histologische Versuche an Menschen und Tieren mit dem Ergebnis, daß sowohl Ollier als auch Barth nicht direkt Unrecht hatten, sondern daß die Wirklichkeit gerade in der Mitte lag. Auch

Axhausen teilt die Ansicht Barths, daß jedes überpflanzte Knochenmaterial nach der Transplantation dem Tode verfalle. Jedoch ergaben die Versuche Axhausens auch, daß bei der Transplantation autoplastischen Knochens Teile des Periostes und auch — wie Axhausen neu feststellte — des Markes am Leben blieben und am Ort der Ueberpflanzung eine rege Zelltätigkeit entfalteten. Axhausen steht also hier im Gegensatz zu Barth, der die Auffassung vertrat, daß jegliches Knochenmaterial biologisch gleichwertig sei. Ebenso lehnt er die Ansicht Barths, wie auch Marchands von einem „schleichenden Ersatz" des nekrotischen Knochens völlig ab und gibt als Vorgang für den Umbau eine Resorption des Knochens durch lakunäre Arrosion und anschließende Apposition an. Diese Art des Umbaues entspricht der am lebenden Knochen. Beides, sowohl das überlebende Periost als auch das Mark bilden die Brücke zur schnelleren Verbindung von Transplantat und Lager. So wird das überpflanzte Knochenstück bald von einer Schicht neugebildeten Knochens umgeben, die einen Schutz gegen etwaige Infektionen bildet. Auch serologische Vorgänge spielen bei der Transplantation eine nicht zu unterschätzende Rolle. Um nun die Wahrscheinlichkeit zu erhöhen, dadurch, daß die von dem neuen Mutterboden abgesonderte Ernährungsflüssigkeit mit der innersten Schicht des Periostes, die die höchste ossifikatorische Fähigkeit besitzt, in möglichst breite Berührung kommt, setzt Axhausen zahlreiche Einschnitte in das Periost des Transplantates und schafft dadurch „Zufahrtsstraßen" für diese Ernährungsflüssigkeit.

Die Ansichten und Lehren Axhausens haben bis auf den heutigen Tag uneingeschränkte Gültigkeit behalten, und sie bilden die Grundlage der Osteoplastik und der freien Transplantation.

Der Erfolg einer derartigen Transplantation, d. h. also die „lebende Einheilung", ist abhängig von der Keimfreiheit des Wundgebietes. Ist diese Keimfreiheit nicht gesichert, so wirkt der überpflanzte Knochen als infizierter Fremdkörper, entwickelt starken Eiter und wird bald vom Körper abgestoßen. Aus diesem Grunde wurde die freie Transplantation wegen der bei einer Eröffnung der Mund-

höhle unter allen Umständen vermieden werden. Dies war aber nur in wenigen Fällen möglich, so z. B. bei der Ueberbrückung von Pseudarthrosen. Um nun trotzdem die freie Knochenüberpflanzung im Bereich des Unterkiefers anwenden zu können, ging Lindemann den Weg der zweizeitigen Operation und Pichler den der gestielten Osteoplastik.

Bei der zweizeitigen Operation nach Lindemann wird zunächst die Kontinuitätsresektion ausgeführt und die Stümpfe durch Schienen oder Prothesen in der richtigen funktionellen Lage gehalten. Die Wunde muß nun heilen. Nach erfolgter Heilung wartet man noch einige Zeit und kann dann den Defekt durch freie Transplantation decken. Trotz des Vorteils, die freie Knochenüberpflanzung auch zur Deckung von Defekten nach Kontinuitätsresektionen anwenden zu können, haften dieser Methode doch auch nicht zu übersehende Nachteile an. So z. B. die Notwendigkeit von zwei großen Operationen und die lange Dauer der Behandlung; zudem kann der Erfolg manchmal dadurch in Frage gestellt sein, daß bei der Präparation der Stümpfe die Mundhöhle versehentlich eröffnet wird. Außerdem geben die oft sehr stark narbig veränderten Weichteile nicht den für das Transplantat geeigneten Mutterboden ab.

Pichler zieht die intaktgebliebene Unterkieferhälfte zur Defektdeckung heran. Derartige Knochenspäne bleiben mit einem Muskel in Verbindung und werden dann in die Lücke eingefügt. Der Vorteil dieser Methode Pichlers liegt darin, daß die Beseitigung des Krankheitszustandes und die Deckung des durch die Operation entstandenen Defektes manchmal sogar in einem einzigen Operationsgang erfolgen kann. Auch verfallen derartig verpflanzte Knochenstücke nicht der Nekrose und Ausstoßung, wofür bereits Barth den Nachweis geführt hat. Der Nachteil dieser Methode liegt darin, daß nur kleinere Defekte durch diese „Verschiebungs-Plastik" gedeckt werden können. Leider ist das bei den häufig vorkommenden großen Defekten nach Tumorresektion meistens nicht möglich.

Diesen beiden vorgenannten Möglichkeiten hat Axhausen noch eine dritte zugefügt. Dieses Verfahren bezeichnet nun Axhausen als „Knochenvorpflan-

zung". Ungefähr gleichzeitig berichtete der russische Kieferchirurg Limberg an Hand einiger Fälle über eine ähnliche Methode der Knochenvorpflanzung am Unterkiefer. Er transplantierte zur operativen Elongation der Unterkiefer Rippenstücke von einem breiten Schnitt ausgehend und lagert sie unter das abgelöste Periost der Mandibula. Nach etwa drei Monaten nimmt er dann die Hauptoperation vor. Die Resultate mit dieser Methode sind hervorragend. Im wesentlichen entspricht das Vorgehen Limbergs demjenigen Axhausens.

Bis zu diesem Zeitpunkt hatte man also im Grunde genommen zwei Hauptmöglichkeiten des knöchernen Ersatzes von Unterkieferdefekten, abgesehen von der Möglichkeit des prothetischen Ersatzes. Wenn man auch nicht verkennen darf, daß sicherlich viele Patienten ihre Prothesen lange Jahre ohne auch nur die geringsten Beschwerden tragen, so gibt es doch auch wieder viele, die mit dem Ersatz nicht auskommen können. Trotz aller bester technischer Vollendung bleibt also ein derartiges Ersatzstück immer ein Fremdkörper im Munde. Das ideale anzustrebende Ziel ist demnach der osteoplastische Ersatz zur Deckung von Unterkieferdefekten. Jedoch gerade im Bereich der Kiefer war dieses Ziel nicht immer erreichbar, da bei den großen Resektionen eine Eröffnung der Mundhöhle und dadurch eine schwere pyogene Infektion unvermeidbar war. Nun wurde, wie bereits mitgeteilt, die freie Transplantation im Bereich des Unterkiefers dadurch angewandt, daß man die Operation in zwei Abschnitte teilt. Man entfernt danach wie sonst auch die erkrankten Gebiete und läßt, nachdem in Zusammenarbeit mit dem Zahnarzt Prothesen hergestellt sind, die die Stümpfe in der funktionellen Stellung erhalten, die Wunden verheilen. Erst dann, wenn alles vernarbt und abgeheilt ist, geht man daran, den Defekt durch freie Transplantation zu decken. Nach Freilegung des Defektes wird das Transplantat eingesetzt und an den Stüpfen befestigt. Diese zweifellos größte technische Schwierigkeit der ganzen Operation wird von den einzelnen Autoren in der verschiedensten Art gelöst. So besteht z. B. die Möglichkeit der „Einzapfung" d. h. also ein Zapfen des Transplantates paßt in ein Loch

des Fragments. Lindemann spitzt das Ende des Stumpfes zu und rammt dieses zugespitzte Ende in die Spongiosa des Transplantates ein. Er verwandte zur Ueberpflanzung Stücke aus dem Beckenkamm. Schneider paßt eine Leiste des Transplantates in eine Rinne des Fragmentes ein, während Klapp und Soerensen unter anderem das Transplantat, Knochenwundfläche an Knochenwundfläche einklemmen und dann das Periost des überpflanzten Knochens mit dem der Fragmente durch Naht vereinigen. Klapp erwähnt auch die Möglichkeit, das Transplantat mit einem Sattel auf einer Leiste des Stumpfes „reiten" zu lassen. Lexer empfiehlt die Enden des Transplantates in Knochenhauttaschen einzuschieben, die man durch Loslösen des Periostes beiderseits an den Kieferfragmenten gebildet hat. Er erlangt dadurch einen festen Halt und besonders auch eine breite Vereinigung der knochenbildenden Organe. Pichler vereinigt Transplantat und Fragment durch Knochennaht wie auch Schmieden u. a. Eine komplizierte Möglichkeit der Vereinigung von Transplantat und Fragment hat Rosenthal angegeben. Er macht eine Einstufung in das Transplantat und bildet Knochenzapfen. Die Stufen klemmt er zwischen die Fragmente. Die Zapfen liegen dann in Periosttaschen der Kieferenden. Auch die Pfropfung mit Aufspaltung der Fragmentenden, wie sie Partsch geübt hat, gehört zu den komplizierten Methoden, die besser vermieden werden sollten, da sie das Transplantat nur schädigen und eine Infektion begünstigen können.

Die Methode der Knochenvorpflanzung hat Axhausen auf Grund von Beobachtungen und klinischen Erfahrungen entwickelt. Diese hatten gelehrt, daß im Anschluß an Infektionen nicht unbedingt und in allen Fällen der ganze überpflanzte Knochen, sofern es sich um periostgedeckten Eigenknochen handelte, zur Ausstoßung gelangte, sondern daß nur ein Teil sequestriert wurde und der übrige Teil einheilte. Diese eigenartige Tatsache war nur so zu erklären, daß es sich hierbei um eine langsam sich ausbreitende milde Infektion handelt, bei der der größere Teil des Knochens bereits von einer dünnen Decke neugebildeten Knochens umgeben sei, und daß dieser so von der

neuen Schicht umgebene Teil des Transplantates bereits eine organische Verbindung mit dem Lager eingegangen sei, sodaß er nun der Infektion erfolgreich Widerstand leisten kann. Wie gesagt, handelte es sich bei diesen Ueberlegungen um naheliegende Erklärungen klinischer Beobachtungen und Tatsachen. Den wissenschaftlich-histologischen Nachweis von der Richtigkeit dieser Deutung führte Axhausen in zahlreichen Fällen. Diese teilweise Sequestrierung von Transplantaten wurde in der Kieferchirurgie wohl deshalb wenig beobachtet, weil die Eröffnung der Mundhöhle immer eine schwere Infektion darstellt, der jegliches Transplantat erliegen mußte. Es mußte auf jeden Fall daher eine Eröffnung der Mundhöhle solange vermieden werden, bis sich der transplantierte Knochen bereits mit einer derart starken Hülle lebenden Knochens umgeben hatte, daß auch die durch die Eröffnung der Mundhöhle hereinbrechende schwere Infektion ihm nichts mehr anhaben konnte. Dieses waren die Ueberlegungen Axhausens, aus denen er dann die praktische Nutzanwendung zog, und das Verfahren der Knochenvorpflanzung entwickelte.

In einer Voroperation vor der Resektion der erkrankten Kieferteile wird in die Weichteile zwischen Haut und Kiefer ein Knochenspan an der Stelle des zu resezierenden Teiles eingeschoben den man einheilen läßt. Diese Voroperation wird nun folgendermaßen ausgeführt:

In Leitungsanästhesie, die man selbst bei langdauernden großen Eingriffen der Narkose vorziehen sollte, und gleichzeitigen lokalen Injektionen, die dem Operateur ein fast blutloses Arbeiten ermöglichen, wird mit einem zweischneidigen Messer oder auch einer Resektionsschere ein Kanal in den Weichteilen unter der Haut gebildet, der den bereits vorhandenen oder später durch die Resektion zu setzenden Kieferdefekt überbrückt. Die Länge und Breite dieses Kanals hängt von der Größe des aufzunehmenden Knochenspans ab, der größer als der zu deckende Defekt sein muß. Ist dies nun geschehen, so kann man an die Entnahme des Transplantates gehen. Ist für die Ueberpflanzung ein Tibiaspan gewählt worden, so geht die Entnahme etwa folgendermaßen vor sich: Man legt einen kon-

vexen Bogenschnitt entlang dem Schienbein, darauf werden die Weichteile abpräpariert und die vordere Schienbeinkante freigelegt. Nun wird das Periost in der Größe des zu entnehmenden Knochenspans mit einem Skalpell umschnitten und das Transplantat mit einem schmalen geraden Meißel oben, unten und medial umgrenzt. Der Operateur schlägt nun von lateral den Span mit einem breiten Meißel los, während ein Assistent den abgegrenzten Knochen mit einem Tupfer festhält. Der entnommene Span soll äußerst schonend und unter Einhaltung strengster Asepsis behandelt werden. Es ist daher zweckmäßig, das Transplantat nicht mit den Fingern, sondern möglichst nur mit einem gelegten Tupfer anzufassen. Daß der Span etwas größer als der zu deckende Defekt sein soll, da er ja durch die notwendigerweise erfolgende Anfrischung bei der zweiten Operation etwas gekürzt wird, habe ich bereits erwähnt. Auch daß Axhausen in das deckende Periost des Transplantates zahlreiche Quer- und Längseinschnitte macht, ist bereits mitgeteilt worden. Die Erwägungen, die ihn hierbei leiten, gehen von der Erfahrungstatsache aus, daß bei der Transplantation periostgedeckten lebenden Knochens die ossifikatorischen Wucherungen des Periostes zuerst an den Schnitträndern auftreten. Bekannt ist ferner, daß die osteogenetische Tätigkeit der Knochenhaut nur von der innersten Schicht derselben, die dem Knochen unmittelbar aufliegt, ausgeht. Dadurch wird die Möglichkeit der „lebenden Einheilung" natürlicherweise erheblich gesteigert. Sind nun alle Bedingungen erfüllt, so wird der entnommene Span mit einer Knochenfaßzange möglichst schnell in den vorbereiteten Weichteilschlauch eingeschoben und die Wunde mit einigen Hautnähten hermetisch geschlossen. Der Knochenspan muß nun einheilen. An Stelle von Tibiastücken können auch noch andere Knochenstücke zur Ueberpflanzung verwendet werden, so z. B. Beckenkamm, Metatarsus, Fibula, Rippe u. a. Angesichts der praktischen Erfolge der Methode der Knochenvorpflanzung mußten aber doch vordringliche Fragen nach manchen Einzelheiten geklärt werden, so z. B. die Frage, in welchem histologischen Zustand das Transplantat in der Lage ist, eine Infektion zu überstehen, oder auch nach wel-

chem Zeitraum dieser Zustand erreicht ist. Vor allem mußte auch die Frage geklärt werden, ob sich in dieser Hinsicht Unterschiede für das verschiedenste Knochenmaterial ergeben und ob dem dem Transplantat anhaftenden Periost eine entscheidende Rolle zukomme.

Diesen Fragen ist Hammer besonders nachgegangen und beantwortet sie nach vielen Experimenten, die er an jungen Hunden und an Meerschweinchen ausführte. Das klinische Verhalten der Transplantate beurteilt Hammer auf Grund seiner Versuche folgendermaßen:

„Abschließend kann gesagt werden, daß periostgedeckte und markhaltige Tibiaspäne bei Ueberpflanzung in ein Weichteillager klinisch vom 14. Tage an nach der Operation die Infektion gut überstehen".

Für periostgedeckte Fibularöhrenstücke gibt Hammer an, daß „erst vom 20. Tage ab eine hinreichende Resistenz zu erreichen war".

Axhausen wie auch Hammer kommen zu der Ansicht, daß ein vollkommenes restloses Entfernen des Periostes vom Knochen trotz gründlichsten Abschabens nicht möglich sei, und daß noch lebende Zellen der osteogenetischen Schicht in den Oeffnungen der an der Knochenoberfläche ein- und austretenden Gefäße zu finden seien, und daß gerade die noch vorhandenen und gereizten Knochenhautzellen die Callusbildung an diesen Stellen förderten, sobald sie in Berührung mit dem umgebenden neuen Mutterboden kommen. Es kann also danach von einem lebenden „periostlosen" Knochen nicht gesprochen werden. Aus diesem Grunde ist nach Axhausen der lebende „periostlose" Knochen nicht unbedingt als Transplantationsmaterial ungeeignet. Da jedoch die Knochenhautzellen beim periostgedeckten Knochen unvergleichlich zahlreicher sind, ist dieser für Ueberpflanzungen geeigneter. Diese Annahme wird auch durch die Versuche Hammers bestätigt. Danach widerstanden „periostlose" Tibiaspäne erst nach 25 Tagen und periostlose Fibularöhrenstücke sogar erst nach 30 Tagen einer Infektion. Auch hieraus ergibt sich die Ueberlegenheit periostgedeckten Knochens gegenüber jeglichem anderen Knochenmaterial.

Durch den Vergleich tierischen und menschlichen Kno-

chenmaterials, der gelehrt hat, daß sich der Transplantationsvorgang beim Menschen langsamer vollzieht als beim Tier, gibt Hammer dann in seinen Schlußfolgerungen zu seinen durchgeführten Experimenten eine Tabelle der Einheilungsfristen für das einzelne Knochenmaterial wie folgt an:

Periostgedeckter, wandständig resecierter Röhrenknochen (Tibiaspan) 4—6 Wochen,
periostgedeckter Röhrenknochen (Fibula) 6—8 Wochen,
periostloser, wandständig resecierter Röhrenknochen (Tibiaspan) 8—11 Wochen,
periostloser Röhrenknochen (Fibula) 10—14 Wochen.

Die klinischen Erfahrungen, die Axhausen in dieser Hinsicht gemacht hat, stimmen mit den von Hammer angegebenen Einheilungsfristen, wenigstens was den periostgedeckten Tibiaspan anbetrifft, überein.

Wenn auch für die Praxis der Knochenvorpflanzung das klinische Verhalten des verschiedensten Knochenmaterials von entscheidender Bedeutung ist, so war es doch vom wissenschaftlichen Standpunkt aus erforderlich, die Frage nach dem histologischen Verhalten der Transplantate zu klären. Dieser Frage sind Autoren wie Barth, Läwen, Stieda und vor allem auch Axhausen und Hammer nachgegangen und haben in grundlegenden Arbeiten das histologische Verhalten der Transplantate festgestellt.

Die histologische Untersuchung des Lagergewebes ergab, daß bei Eintreten einer Infektion eingepflanzter Knochen bis zum 9. 10. Tag nachher diese nicht übersteht, sondern als Totalsequester abgestoßen wird. Im einzelnen ergeben sich nach Hammer folgende Befunde:

Ein periostgedecktes Knochenstück ist nach vierzehn Tagen mit einer Schicht fibrillären Bindegewebes umgeben. Jedoch sind an zahlreichen Stellen Lymphozyten und Leukozyten zu sehen, die eine stattgefundene Infektion erkennen lassen. Transplantat und Bindegewebe bilden zusammen eine organische Einheit. Starke Bindegewebsbalken durchsetzen Markräume und einstrahlende Gefäßkanäle. Im Transplantat selbst sind Havers'sche- und Grundlamellen deutlich zu erkennnen. Jedoch ist der ganze alte Knochen tot. Färbbare Kerne sind nicht zu erkennen auch nicht an den Rändern. Riesenzellen

füllen durch lakunäre Arrosion erweiterte Gefäßkanäle stellenweise aus. Der Typ der Osteoklasten ist von der Außenfläche zur Mitte hin verschieden. An der Außenfläche sind mehr- und vielkernige und in der Mitte einkernige Osteoklasten zu finden. Zahlreiche Blutgefäße durchsetzen das lebende Markgewebe, das die Markräume ausfüllt. Der Knochen selbst ist im Umbau begriffen. Schon ist er von einer dünnen Schicht neugebildeten Knochens umgeben. Am Periost ist deutlich die Proliferation zu erkennen. Die Grenze zwischen altem und neuem Knochen ist deutlich sichtbar. Osteoblasten befinden sich auf dem alten Knochen und erstrecken sich auch weit in das Weichteilgewebe. Die Knochenneubildung geht hauptsächlich vom Periost aus. Aber auch das Mark hat ossifikatorische Fähigkeiten wenn auch nicht in dem Maße wie die Knochenhaut. Zusammenfassend kommt dann Hammer zu dem Ergebnis:

„Als einheitliches Ergebnis der Ueberpflanzung periostgedeckter Tibiaspäne mit 14-tägiger Wartezeit ist festzustellen, daß die Knochenstücke ringsum fast vollständig von einer Schicht neugebildeten Knochens umhüllt sind, und daß der Umbau im Innern bereits im Gange ist. In diesem Zustande ist das Transplantat trotz der Totalnekrose seines Knochenanteils offenkundig in der Lage, der Infektion standzuhalten."

Nachdem Hammer seine Versuche nach 18, 19, 21 und 25-tägiger Infektionssetzung beschreibt, und er dabei die immer stärkerwerdende Knochenneubildung hervorhebt, schließt er diese Versuchsreihe mit periostgedeckten Tibiaspänen mit der Feststellung:

„Vollständig zum Abschluß gelangt, ist der Knochenumbau bei einem Versuch mit 27tägiger Wartezeit. Das gesamte Knochengewebe ist neugebildeter spongiöser Knochen. Reste alten Knochens sind nicht mehr nachweisbar. Damit ist nach 27 Tagen das Transplantat in einen lebenden Knochen umgewandelt, der auch biologisch alle Fähigkeiten des lebenden Knochens besitzen muß".

Bei histologischen Untersuchungen von transplantierten Fibularöhrenknochen sind die Ergebnisse ähnlich denen der Tibiaspäne nur mit dem Unterschied, daß, wie auch

Axhausen bereits nachgewiesen hat, sich die Abbau- und Umbauvorgänge in langsamerem Tempo vollziehen. Der Grund für diese Verlangsamung liegt darin, daß für den Umbau und die Knochenneubildung fast ausschließlich das Periost in Frage kommt, und nur an den Enden der Röhren das Mark durch seine innige Berührung mit dem Lagergewebe eine geringe knochenbildende Tätigkeit entfalten kann. Aber auch die Periostbekleidung ist nicht so vollkommen wie beim Tibiaspan, da bereits bei der Entnahme Teile des Periostes verlorengehen und auch noch anhaftende Muskelfasern eine Erhaltung der tiefen osteogenetischen Schicht erschweren. Aus diesem Grund ist natürlicherweise mit einer Verlängerung der Ab- und Umbauprozesse zu rechnen. Hammer bestätigt diese Annahme durch seine Tierversuche. Während periostgedeckte Tibiaspäne bereits nach 14 Tage infektionsresistent sind, ist dies bei periostgedeckten Fibulatransplantaten erst nach ca. 20 Tagen der Fall. Hammer beschreibt das histologische Bild derartiger Transplantate folgendermaßen:

„Das Lagergewebe liegt dem Transplantat in seiner ganzen Circumferenz eng an mit einer schmalen derbfaserigen Schicht, über der eine gefäßreiche, locker gefügte Schicht gelegen ist. Geringfügige Herde kleinzelliger Infiltration deuten auf die abgelaufene Infektion hin. Die Fasern der dem Knochen zunächst liegenden derbfaserigen Bindegewebsschicht liegen mit zum Knochen parallelgestellten spindeligen, gut färbbaren Kernen dem Knochen eng an."

Auch hier ist der ganze transplantierte Knochen nekrotisch. Ebenso ist das Transplantat von einer dünnen Schicht neugebildeten Knochens umgeben. Dieser Zustand war allerdings bei wandständig resecierten Tibiaspänen bereits nach 14 Tagen erreicht. Hierin wird die Ueberlegenheit wandständig resecierten Knochens gegenüber anderem Knochenmaterial deutlich sichtbar, was nun natürlich nicht besagen soll, daß periostgedeckte Röhrenknochenstücke zur Knochenvorpflanzung ungeeignet seien. Es ist nur dabei zu erwägen, daß man bei Verwendung derartigen Materials eben längere Zeit bis zur Einfügung des Transplantates warten muß. Der Endzustand im Umbau ist bei periostge-

decktem Fibularöhrenstücken etwa nach 28—30-tägiger Wartezeit erreicht.

Die Versuche und histologischen Untersuchungen Hammers erstreckten sich auch auf periostloses Transplantationsmaterial. Es war vorauszusehen, daß die Wartezeit bis zur Erhaltung des Transplantates naturgemäß länger sein mußte als bei periostgedecktem Knochen, andererseits war auch anzunehmen, daß sich der sogenannte „periostlose" Knochen, der ja, wie Axhausen nachgewiesen hat, gar nicht so „periostlos" ist; da sich trotz gründlichsten Abschabens noch Teile der Cambiumschicht in den Vertiefungen der Oberfläche erhalten, trotzdem mit einer Schicht neugebildeten Knochens umgibt. Die histologischen Untersuchungen geben diesen Vermutungen recht. Erst nach 25-tägiger Wartezeit ist der Zustand der ersten Umhüllung mit neuem Knochen erreicht, der bei periostgedeckten Tibiaspänen schon nach 14 Tagen vorhanden ist. Sicherlich geht der Umbau in lebenden Knochen weiter, sodaß auch einmal der Zustand der vollendeten Knochenneubildung eintritt. Selbstverständlich ist aber auch, daß die Wartezeit zwischen Vorpflanzung und Einfügung bedeutend länger gewählt werden muß.

Wenn bereits bei den „periostlosen" Tibiaspänen die Wartezeit erheblich länger ist als bei periostgedecktem Knochen, so ist es selbstverständlich, daß periostlose Röhrenknochenstücke für die Transplantation am ungeeignetsten sind. Diese Annahme wird durch die Versuche Hammers bestätigt. Erst nach ca. 32 Tagen ist die erste Knochenumhüllung erreicht. Interessant ist ferner, daß unter dem Abbau des Knochens auch Knochenneubildung nachweisbar ist, und daß die Bezirke oberflächlicher Knochenneubildung nur an den Stellen zutage treten, wo Teilchen der periostalen Cambiumschicht sich in den natürlichen Vertiefungen der Knochenoberfläche erhalten haben. Jedoch ist die Umhüllung des Transplantates mit neugebildetem Knochen keine vollständige, und auch die Resorptionsflächen überwiegen die Stellen des Anbaues bei weitem.

Hammer kommt nun bei der Beantwortung der Frage nach dem histologischen Zustand des Transplantates auf Grund seiner Untersuchungen zu dem Schluß, daß „das ab-

gestorbene Knochengewebe des Transplantates ganz oder wenigstens zum weitaus überwiegenden Teil von neugebildetem lebendem Knochen einhüllt, im Innern von reorganisierten lebenden Markgewebe (Fasermark) erfüllt und im Beginn des inneren Umbaus begriffen sein muß".

Für die Erhaltung des Transplantates genügt also eine dünne Schicht aufgelagerten lebenden Knochens, die sogar nicht einmal überall geschlossen zu sein braucht. In diesem Zustand ist der überpflanzte Knochen noch fast unverändert, und — obgleich er ja tot ist — kann er nicht mehr als Fremdkörper wirken. Diese Schutzwirkung besitzt die geringe Schicht lebenden Knochens, die sowohl mit dem Lagergewebe als auch mit dem Transplantat in inniger organischer Verbindung steht. Das Bindegewebe, das etwa ein Stück mazerierten Knochens oder auch Elfenbeins fest einkapselt, kann verständlicherweise diese Schutzfunktion niemals erfüllen, so daß also eine eintretende Infektion das Schicksal des Transplantates besiegelt, d. h., daß die Ausstoßung als infizierter Fremdkörper unvermeidlich eintritt. Als Endergebnis dieser Feststellungen ist für die Knochenvorpflanzung die Bedingung aufzustellen, immer nur solche Knochenstücke zu überpflanzen, die tatsächlich noch Knochen neu bilden können d. h. also Knochen, dem noch größere Teile der osteogenetischen Organe anhaften. Nach all dem oben Gesagten genügt zwar einne dünne Umhüllung des Transplantates mit lebendem Knochen, doch ist es aber auch natürlich, daß die Resistenz gegenüber schädigenden Einflüssen mit der zunehmenden Dichte dieser Umhüllung wächst. Es ist demnach ratsam, die Zeit zwischen der Knochenvorpflanzung und der Einfügung etwas länger zu wählen, als zur Erhaltung unbedingt erforderlich ist. Bezüglich des Transplantationsmaterials hat Axhausen unzweifelhaft die Ueberlegenheit autoplastischen gegenüber homoplastischen Material nachgewiesen. Um nun für die lebende Einheilung bei der Knochenvorpflanzung möglichst günstige Bedingungen zu schaffen, wird man natürlich aus den oben erwähnten Gründen nur autoplastisches periostgedecktes Knochenmaterial verwenden. Bezüglich der Eignung für die Vorpflanzung stellt nun Hammer erhebliche Unterschiede zwischen dem einzelnen Knochenmaterial

fest. Danach ist der periostgedeckte, wandständig resecierte Röhrenknochen (Tibiaspan), dessen Markseite in ganzer Ausdehnung Markzellen, insbesondere die Zellen des Endosts, anliegen, wobei die Wirksamkeit der Periostdecke durch mehrfache Einschnitte erhöht wird, die auch in der Kontinuität des Periostes die wirksame Zellschicht freilegen, weitaus das geeignetste Material; denn bereits nach 14 Tagen ist der zur Erhaltung des Transplantates bei eintretender Infektion erforderliche Zustand erreicht.

An nächster Stelle kommen periostgedeckte Knochenröhren (Fibula). Hier beträgt die zur Erhaltung des Transplantates notwendige Mindestwartezeit bereits 20 bis 22 Tage. Als Grund für die längere Zeit gibt Hammer an: Unvermeidliche Periostverluste bei der Entnahme, größere Massigkeit des absterbenden Knochens, anhaftende Muskelfasern, die das Herantreten der Gewebsflüssigkeit an die tiefe Periostschicht stören, die Beschränkung wirksamen Markgewebes auf die beiden Enden der Markröhre.

An nächster Stelle steht der „periostlose" Tibiaspan, bei dem der erforderliche Zustand erst nach 25 Tagen eintritt. Von Axhausen und auch von Hammer ist immer wieder betont und an Kontrollversuchen nachgewiesen worden, daß diese periostlosen Stücke tatsächlich nicht der gesamten periostalen Zellschicht beraubt sind, sondern daß auch trotz intensivster Abschabung noch Teilchen der ossifikatorischen Cambiumschicht in den natürlichen Vertiefungen der Knochenoberfläche vorhanden sind.

Als ungeeignetstes Transplantationsmaterial für die Knochenvorpflanzung haben sich die periostlosen Knochenröhren (Fibula) herausgestellt, zu deren Erhaltung eine Wartezeit von mindestens 35 Tagen nötig ist. Diese Langsamkeit der Knocheneinhüllung ist dadurch erklärlich, daß durch das geringe Vorhandensein von ossifikationsfähigen Zellkomplexen an der Oberfläche des Transplantates die Knochenneubildung erschwert ist.

Die Brauchbarkeit der Knochenvorpflanzung in der Kieferchirurgie in der von Axhausen angegebenen Art ist zweifellos erwiesen, doch sind auch dieser Operationsmethode Grenzen gesetzt, wenn der Defekt zu weit in den aufsteigenden Ast hinaufreicht, oder auch wenn eine Halb-

seitenexartikulation erforderlich ist. Bei einem so hoch hinaufreichenden Defekt ist es äußerst schwierig, wenn nicht unmöglich, das eventuell vorgepflanzte Knochenstück in die richtige Lage zu bringen, da es kaum in die nötige Tiefe vorgepflanzt werden kann. Andererseits würde eine tiefe Vorpflanzung jedoch die Resektion unverhältnismäßig erschweren. Trotz dieser Begrenzung ist jedoch das Anwendungsgebiet für die Knochenvorpflanzung in der Kieferchirurgie noch recht groß.

Für die Anwendung des Tibiaspans zur Knochenvorpflanzung gibt es allerdings einen Nachteil, der in der fehlenden Krümmung des Spans besteht. Dieser Nachteil fällt jedoch praktisch kaum ins Gewicht. Doch kann immerhin einmal z. B. bei großen Tumorresektionen im Bereich des horizontalen Astes die Anwendung eines gekrümmten Transplantates geboten erscheinen. In einem solchen Falle wird man am besten ein Stück des Beckenkammes wählen, das neben dem Vorteil der leichten Entnahme und der vorhandenen Biegung auch auf der einen Seite einen periostalen Ueberzug und auf der anderen Seite in ganzer Ausdehnung das Markgewebe der Spongiosaräume besitzt.

Ist nun die Einheilung des in der vorher beschriebenen Voroperation vorgepflanzten Knochenstückes erfolgt, die natürlich dem einzelnen Transplantationsmaterial entsprechend verschieden lange Zeit in Anspruch nimmt, dann kann die Hauptoperation folgen. Nach den klinischen Erfahrungen Axhausens wird das im allgemeinen nach ungefähr 4—6 Wochen der Fall sein. In dieser Hauptoperation d. h. eventuell Resektion einer erkrankten Kieferpartie z. B. wegen eines benignen Tumors kann also demnach ein durch die notwendige Resektion entstandener Defekt mit dem gepflanzten Knochenstück sofort gedeckt werden. Die Stellung der Stümpfe wird vorher durch prothetische Maßnahmen gesichert.

Der übliche Gang einer derartigen Operation ist nun folgender: Den Schnitt legt man in einem leichten Bogen am unteren freien Rande des Unterkiefers an. Die unteren Facialisäste sind hierbei zu beachten und nach Möglichkeit zu schonen. Nun wird ein Weichteillappen nach oben lospräpariert, in dem sich das vorgepflanzte Knochen-

stück befindet. Der erkrankte Kieferteil liegt nun frei. Mittels der Giglisäge wird nun die Resektion der betreffenden Kieferpartie ausgeführt. Darauf werden die Enden des Transplantates leicht angefrischt und etwa 1 cm freipräpariert. Das Transplantat wird nun in die Resektionslücke eingefügt und mit Drahtnaht befestigt. Die Schleimhaut wird über dem Defekt geschlossen, was in vielen Fällen möglich ist. Aber auch in den wenigen Fällen, in denen die Schleimhaut nicht über dem Transplantat vereinigt werden kann, sondern selbst in breiter Ausdehnung fehlt, kann die Infektion vom Munde aus dem vorgepflanzten Knochen nichts mehr schaden. Es erfolgt auch in diesen Fällen eine wenn auch länger dauernde Heilung. Da der vorgepflanzte Knochen ja nicht frei beweglich ist, ist man zu seiner Befestigung auf die Drahtnaht angewiesen. Als Folge hiervon werden in den meisten Fällen Restfisteln zurückbleiben, die später entfernt werden müssen. Diese Restfisteln treten wegen der durch die Eröffnung der Mundhöhle bedingten Infektion auf. Nach Befestigung des Transplantates wird die Wunde nun geschlossen, nachdem am hinteren Ende ein kleines umwickeltes Drain eingelegt wurde. Die Einlage dieses Drains wird durch die Eröffnung der Mundhöhle und die dadurch hereinbrechende Infektion bedingt. Durch die Möglichkeit der Draineinlage wird die Wundresistenz stark erhöht, ein Vorteil, der bei der einfachen Transplantation natürlich nicht möglich ist. Die beiden Kiefer werden nun bis zur Konsolidierung des Defektes durch intermaxilläre Verschnürung absolet ruhig gestellt.

Nach Beendigung der Operation ist nun in der Folgezeit das Wichtigste eine sorgfältige Nachbehandlung. Hierbei ist dauernd die richtige Stellung des Transplantates zu überwachen und der Wundheilung größte Aufmerksamkeit zu schenken. Eine eintretende Infektion hat nun bezüglich des Schicksals des Transplantates nicht mehr die verheerenden Folgen dank der Knochenvorpflanzung. Wird sonst der überpflanzte Knochen in einem solchen Falle immer als Totalsequester abgestoßen, so kommt es beim vorgepflanzten Knochen höchstens zu einer partiellen Sequestrierung und zur Abstoßung von kleinen Teilseque-

stern. Meistenteils erfolgt nun in auffallend kurzer Zeit der Umbau des Knochens und die Konsolidierung des Defektes. Allerdings richtet sich die Heilungsdauer auch nach der Größe des gedeckten Defektes. Bei kleineren Lücken, die auf diese Art gedeckt wurden ist damit zu rechnen, daß bereits nach 6—8 Wochen eine Konsolidierung eingetreten ist, während große Defekte zu dieser Heilung unter Umständen 6—8 Monate erfordern. Betrachtet man jedoch die Heilungsergebnisse, die mit den einzelnen Operationsmethoden, welche zwei Operationsakte erfordern, erzielt wurden, so muß man feststellen, daß die Methode der Knochenvorpflanzung die Behandlungsdauer wesentlich verkürzt, und daß gerade der vorgepflanzte Knochen eine größere knochenbildende Kraft besitzt als direkt transplantierte Knochenstücke. Es muß noch erwähnt werden, daß die Verschiebungsplastik nach Pichler in den Fällen, wo kleinere Defekte zu decken sind, doch noch zu einer schnelleren Heilung führt, da ja nur ein Operationsakt erforderlich ist.

In der Hauptsache wird nun die Knochenvorpflanzung im Bereich des Unterkiefers angewandt bei der Deckung von Defekten nach Kontinuitätsresektionen infolge von Tumoren aller Art. Selbstverständlich ist hierbei, daß dieses Verfahren nur bei gutartigen Geschwülsten in Anwendung kommen kann. Bezüglich der malignen Tumoren ist es oberstes Gesetz und muß es auch bleiben, die baldmöglichste Entfernung der erkrankten Kieferpartien vorzunehmen.

Im übrigen ist die Knochenvorpflanzungsmethode nicht auf Resektionen beschränkt, sondern es ergeben sich große Möglichkeiten für ihre Anwendung auch in Bezug auf seltenere Operationen, die mit anderen Methoden wenig oder gar nicht befriedigen konnten, wie z. B. die operative Beseitigung der einseitigen und beidseitigen Unterkieferverkrümmungen, wie sie nach schweren Osteomyelitiden oder auch angeboren (Mikrognathie) des öfteren vorkommen. Hier eröffnet sich eine ideale Möglichkeit, diesen durch Krankheit geschädigten oder von der Natur benachteiligten Menschen sichere Hilfe zu bringen. Kam es doch bisher bei derartigen operativen Elongationen häufig vor, daß die knöcherne Verbindung der Fragmente nach der Osteo-

tomie und Vorverlagerung der Kinnpartie ausblieb und der Erfolg des Eingriffes in Frage gestellt war. Wegen der unvermeidlichen Eröffnung der Mundhöhle war die freie Knochentransplantation bisher nicht anwendbar. Nun gibt auch hier die Knochenvorpflanzung die Möglichkeit der Transplantation.

Zur Beseitigung von Pseudarthrosen ist manchmal die Knochentransplantation durch Vorpflanzung erforderlich, wenngleich man in den meisten Fällen wohl ohne einen derartigen Eingriff auskommen kann. Gute Erfolge sind schon durch die Entfernung des zwischen den Kieferstümpfen liegenden Gewebes und einfache Anfrischung der Knochenenden erzielt worden. Auch wurde versucht, durch Injektion verschiedenster Substanzen einen Reiz auf die knochenbildende Tätigkeit des Periostes der Knochenstümpfe auszuüben. Man injizierte also Jodpräparate, Fibrin, defibriniertes Blut u. a. Ohne Zweifel sind auf diese Weise Erfolge zu erzielen, doch trotzen aber eine ganze Reihe von Fällen allen derartigen Versuchen. In solchen Fällen in denen eine Infektionsgefahr vorliegt, ist ein operativer Eingriff nicht zu umgehen, der dann allerdings gleich in bester Weise, d. h. also in Form der Transplantation mittels Knochenvorpflanzung vorgenommen werden sollte.

Auch bei tabischen Defekten mit starker, narbiger Weichteilverdünnung oder Fistelbildung im Defektbereich leistet die Knochenvorpflanzung hervorragende Dienste. Es gelingt, in kurzer Zeit eine Konsolidierung des Defektes zu erreichen, die bei den Schwierigkeiten der knöchernen Deckung tabischer Defekte überraschend ist.

Ein weiteres Anwendungsgebiet dieser Transplantationsmethode ist die Verhütung von Spontanfrakturen oder auch die Ueberbrückung von Defekten bei osteomyelitischen Totalnekrosen, wenn entweder die Totenladenbildung ungenügend ist oder auch völlig fehlt. Zur Verstärkung zu dünner Totenladen wird der vorgepflanzte Knochen in Stücke geschnitten und in tiefe Mulden der Totenlade eingelegt. Trotz des sicher keimhaltigen Wundgebietes heilen die Knochenstücke bald ein und tragen zur Neubildung eines kräftigen Unterkiefers bei.

Im Folgenden möchte ich nun zwei Krankenfälle zur Veranschaulichung des Verfahrens der Knochenvorpflanzung anführen:

Fall 1.

Vorgeschichte: Bei der Patientin Ursula St., 8 Jahre alt, entdeckte die Schulärztin vor etwa 4 Wochen zufällig eine Geschwulst im linken Unterkiefer. Sie überwies das Kind einem Zahnarzt, der eine Probeexzision machte und das Material dem zahnärztlichen Institut zur histologischen Untersuchung übergab. Dort wurde festgestellt, daß es sich um eine Riesenzellengeschwulst handelt. Zur Operation wird das Kind der Kieferklinik überwiesen.

Befund: Gesundaussehendes, kräftig gebautes Mädchen in gutem Ernährungs- und Allgemeinzustand. Haut und sichtbare Schleimhäute gut durchblutet. Im Bereich des Alveolarkammes in der Gegend von $\underline{|3-6}$ sieht man eine ovuläre Schwellung. Die deckende Schleimhaut ist leicht bläulich verfärbt. Bei der Befastung fühlt man, daß die Schwellung dem Knochen angehört und auf Druck nicht schmerzhaft ist. Die Konsistenz der Schwellung ist derb-elastisch. Das Zahnsystem ist ziemlich lückenlos, es fehlen lediglich $\overline{V \mid IV\ V}$. Alle vier Sechsjahrmolaren und die beiden unteren mittleren bleibenden Schneidezähne sind vorhanden.



Da wegen des im Wechsel befindlichen Zahnsystems die Anbringung einer Gleitschiene unmöglich ist, andererseits bei einer Teilresektion des Unterkiefers die Stellung der Kiefer zueinander gestört wäre, wird eine Knochenvorpflanzung vorgenommen.

Therapie: Bei der am 6. 4. im Rausch vorgenommenen Voroperation wird ein etwa 6 cm langer Schnitt parallel und ungefähr 3 cm

vom Unterkieferrand angelegt. Nach Durchtrennung des Platysma wird durch stumpfe Präparation der Knochen freigelegt und mit dem Meißel wird der Knochen an beiden Enden der Geschwulst im Gesunden angefrischt. Dem linken Schienbein wird ein Knochenspan von 5,8 cm Länge in typischer Weise entnommen und dem Unterkieferknochen in das vorbereitete Lager angelagert. Etagennaht, Kopfverband.

Versorgung der Wunde am Bein: Nähte, Verband.

Es erfolgt eine reaktionslose Einheilung des Transplantates p. p. Bis zur vollständigen Einheilung des Transplantates wird das Kind in ca. 6 Wochen wiederbestellt.

Das Kind wird jetzt zur Entfernung der Geschwulst am 24. 5. wieder in die Klinik aufgenommen. Der örtliche Befund hat sich seit der letzten Untersuchung nicht geändert. Die Geschwulst hat sich sichtbar nicht vergrößert. Das Transplantat erscheint klinisch fest.

Röntgenbefund: Das Transplantat liegt am Unterkieferrand und scheint in seinem hinteren Teil nicht knöchern angeheilt zu sein. Die Geschwulst reicht vom Sechsjahrmolaren bis zum Eckzahn.

26. 5. Operation in Leitungs- und Lokalanästhesie. Zunächst wird der zu resecierende Teil des Unterkiefers vom Munde aus nach Umschneidung in der gesunden Schleimhaut freigelegt. Alsdann wird von der alten Narbe aus der Unterkiefer und das Transplantat von außen freigelegt. Es werden mehrere Bohrlöcher in der Eckzahngegend und am Unterkieferwinkel angelegt und dieser Teil des Unterkiefers mit dem Meißel reseciert. Das distale Ende des Transplantates ist mit dem Stumpf des aufsteigenden Astes nicht knöchern verbunden. Es findet jedoch genügend Halt durch die Weichteilverbindungen. Catgutnaht des Unterhautfettgewebes. Hautnaht. Die Wunde wird bis auf ein Drain am hinteren Wundende geschlossen.

2. 6. Nach sieben Tagen ist die erhöhte postoperative Temperatur zur Norm zurückgekehrt. Ungestörter Heilverlauf. Allgemeinbefinden ausgezeichnet. Fäden werden entfernt. Die Absonderung aus dem Drain ist gering.

5. 6. Da das Transplantat noch nicht genügend innig mit den Stümpfen des Unterkiefers verbunden ist, und auch der Kiefer die Tendenz hat, nach rechts abzuweichen, wird ein einfacher Kruppstahlbügel im Unter- und Oberkiefer angelegt, und der Kiefer in möglichst idealer Stellung festgehalten.

8. 6. Die Wundheilung schreitet rasch fort. Die Absonderung ist minimal, das Drain wird fortgelassen. Pflasterverband. Die Stellung des Unterkiefers bleibt gut in der Mittellinie erhalten.

11. 6. In ambulante Behandlung entlassen.

Die Patientin wurde am 11. Juli 1940, also 3 Jahre nach der Operation, zur Nachschau wiederbestellt. Hierbei ergab sich folgender Befund:

Der kosmetische wie der funktionelle Erfolg ist ausgezeichnet. Der überpflanzte Knochen ist klinisch absolut fest eingeheilt. Die Stellung des Unterkiefers bleibt genau in der Mittellinie erhalten. Die Hautnarben an Hals und Schienbein sind kaum mehr sichtbar. Das angefertigte Röntgenbild bestätigt den klinischen Befund in vollem Umfange.



Röntgenbefund: Das Transplantat kann nicht mehr von den Reststümpfen der Mandibula unterschieden werden, sondern ist mit ihnen zu einem einheitlichen Unterkieferknochen verwachsen.

Die Ueberlegenheit der Operationsmethode der Knochenvorpflanzung wird durch die schnelle Einheilung deutlich. Ich glaube kaum, daß auf irgend einem anderen Weg es möglich gewesen wäre, das gleiche Resultat in dieser kurzen Zeit zu erzielen.

Fall 2.

Vorgeschichte: Peter W. wurde mit neun Jahren bei einer Auseinandersetzung mit Schulkameraden durch einen Steinwurf am linken Unterkiefer verletzt. Nach der in kurzer Zeit erfolgten Abheilung blieb an der Stelle des Schlages eine kaffeebohnengroße Verdickung zurück, die druckunempfindlich war. Zwei Jahre nach der Verletzung wurde die Umgebung der Verdickung plötzlich dicker. Die Geschwulst wuchs langsam und ohne Schmerzen dauernd weiter. Ein zu Rate gezogener Chirurg entfernte vom Munde aus einen Teil der Geschwulst und applizierte Röntgenbestrahlung. Diese Bestrahlungen beschleunigten jedoch das Wachstum der Geschwulst beträchtlich. Auch eine zweite Operation hatte keinen Erfolg. Auf Anraten eines anderen Arztes wurde Patient der hiesigen Kieferklinik zur Radikaloperation überwiesen.

Befund: Großer, kräftiger 13 j. Junge in sehr gutem Ernährungszustand. Aeußere Haut und sichtbare Schleimhäute gut durchblutet. Der linke Unterkiefer ist in einem faustgroßen Tumor verwandelt, über dem die äußeren Weichteile verschieblich sind. Die Schleimhaut ist normal durchblutet. Die Grenzen des Tumors sind scharf. Oberfläche glatt, nicht eindrückbar. Die Konsistenz ist auf der buckalen Seite knochenhart, auf der lingualen Seite fast weich. Rechts ist die Auftreibung des Unterkiefers geringer. Die deckende Schleimhaut ist normal durchblutet, die Zähne stehen fest im Kiefer. Im Vestibulum des linken Unterkiefers ist eine Narbe einer früheren Operation festzustellen.

Zahnschema:

7 6 5 4 3 2 1	1 2 3 4 5 6 7
7 6 5 4 3 2 1	1 2 3 4 5 6 7



Röntgenbefund: Das Röntgenbild läßt einen großen scharf umschriebenen Knochentumor auf der linken Seite gut erkennen. Er reicht bis in das Gebiet des Keimes des dritten Molaren. Die Knochenzeichnung ist unregelmäßig wolkig. Auf der rechten Seite reicht der Tumor bis zum zweiten Prämolaren.

Zur Heilung des Kranken ist eine Kontinuitätsresektion erforderlich, die einen von dem linken Kieferwinkel bis zur rechten Molargegend reichenden Defekt hinterlassen mußte. Die prothetische Sicherung des mit noch zwei Molaren bezahnten rechten Stumpfes war möglich. Die Schwierigkeit lag jedoch in der Stützung der vorderen und linken Weichteile. Die Anwendung der Knochenvorpflanzung war in diesem Falle gegeben. Am 26. 7. wird die erste Operation vorgenommen.

Therapie: In örtlicher Betäubung werden von einem 3 cm langen Schnitt unter der Kinnspitze aus die Weichteile dicht am Knochen bzw. Knochentumor beiderseitig bis hinter die Tumorgrenze unterminiert. Dann werden dem rechten Schienbein, von der Tuberositas abwärts, zwei periostgedeckte Tibiaspäne entnommen. Der eine ist 10 cm, der andere 6 cm lang. Beide Späne werden etwa 2,5 cm von dem einen Ende entfernt nach Einsägung stumpfwinklig abgeknickt. Der längere Span wird links, der kürzere rechts in den Weichteilkanal eingeführt und dem Tumorgebiet angelagert. Die abgeknickten Enden, die den Kinnteil des neuen Unterkiefers bilden sollen, bleiben dabei vorn liegen; sie werden mit den freien Enden eng aneinander gelagert.

Es erfolgt ungestörte Heilung, worauf der Junge bis zur vollständigen Einheilung der Transplantate in ca. 8 Wochen wiederbestellt wird.



Das Kontrollröntgenbild ergibt die beabsichtigte Form und Lage beider Späne. Ihre hinteren Enden überragen beiderseits das Tumorgebiet.

Bei der Wiederaufnahme nach zwei Monaten sind die Transplantate gut tastbar und gegen den Unterkieferknochen bzw. den Tumor gut beweglich. Die beiden Späne hängen aber bereits an den vorderen Enden fest knöchern zusammen.

3. 10. Operation in Leitungs- und Basalanästhesie. Der tumorkranke Unterkiefer wird durch einen großen Bogenschnitt freigelegt. Es gelingt dabei, die vorgepflanzten Knochen mit ihrer Weichteilumhüllung genügend weit nach oben zu verlagern. Nach Umgrenzung des Tumors und Eröffnung der Mundhöhle wird der Unterkiefer am linken Winkel und dem rechten ersten Molaren mit dem Gnathotom durchtrennt und in toto herausgenommen. Die Mundhöhle wird durch Schleimhautnähte geschlossen. Es ist nun möglich geworden von den hinteren Enden der beiden Transplantate aus durch Druck und Zug den Kinnweichteilen jede gewünschte Lage zu geben. In dieser richtigen Stellung werden die hinteren angefrischten Stümpfe mit den angefrischten Seitenflächen der Transplantate mit einer dünnen Drahtnaht fest verbunden. Die Wundhöhle wird durch Heraufnähen der submaxillaren Speicheldrüse verkleinert. Platysmanähte. Die Hautwunde wird bis auf die hinteren Winkel, in welche dünne Drains eingelegt werden, geschlossen.

5. 10. Allgemeinzustand sehr gut. Postoperative Schwellung klingt ab. Die Wunden sehen gut aus. Temperatur nur unwesentlich erhöht.

Der Heilverlauf geht nun völlig ungestört von statten. Nach Entfernung der Drains am 17. 10. schließen sich auch diese Wunden sehr rasch.

Am 1. 11. bildet sich eine kleine Schwellung unter dem rechten Unterkiefertransplantat an der Drahtnahtstelle.

7. 11. Ein subkutaner Abszeß an der gleichen Stelle wird drainiert.

25. 11. Die Restwunde des Abszesses wird in Rauschnarkose erweitert, der Gang verfolgt und die Metallnaht, die am Ende des Ganges liegt entfernt. Die Transplantate sind knöchern angeheilt.

Am 30. 11. wird der Junge in ambulante Behandlung entlassen.

Bereits 6 Wochen nach der Operation waren die Transplantate auch an den seitlichen Anlagerungsstellen knöchern verbunden. Die Kontinuität des Unterkiefers war somit wieder hergestellt.

Das angefertigte Röntgenbild zeigt die Form und Lage des aus den Transplantaten gebildeten Unterkieferteiles. Die Knickungsstellen des Transplantates sind deutlich sichtbar.

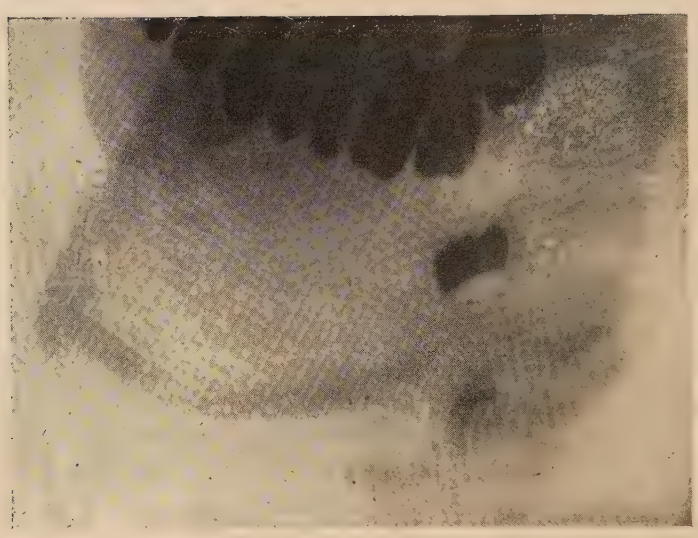

Bereits am 20. 12. ist der neue Unterkiefer soweit gefestigt, daß die angefertigte Unterkieferprothese eingesetzt werden kann.

Durch die Anwendung der Knochenvorpflanzung ist es möglich gewesen, die ganze Behandlung einschließlich der Anfertigung des Zahnersatzes in 5 Monaten durchzuführen. Dieser Fall einer Resektion fast des gesamten bezahnten Unterkiefers beweist die Anwendbarkeit der Knochenvorpflanzung in der Kieferchirurgie.

Zusammenfassung.

Ich möchte nun im folgenden die Ergebnisse der Arbeit kurz zusammenfassen.

Die Deckung größerer Defekte des Unterkiefers, wie sie des öfteren nach Resektionen, Traumen oder entzündlichen Prozessen auftreten wurde von den Zahnärzten versucht, durch prothetische Mittel zu lösen. Ungefähr zur gleichen Zeit setzten Versuche ein durch Implantation oder Plastik solche Defekte zu decken. Bei der plastischen Defektdeckung unterscheidet man im Grunde zwei Behandlungsmethoden:

1. Osteoplastik
2. freie Transplantation.

Um die freie Knochenüberpflanzung im Bereich der Kiefer anwenden zu können, verteilt man die Operation auf zwei Akte, welche Methode besonders von Lindemann geübt und empfohlen wird. Pichler wendet die gestielte Osteoplastik durch Heranziehung der intakten Kieferhälfte an. Eine ausgezeichnete Möglichkeit der Anwendbarkeit der freien Knochentransplantation wurde von Axhausen durch die Methode der Knochenvorpflanzung gegeben. In einer Voroperation wird vor der Resektion der erkrankten Kieferpartie ein den späteren Defekt überbrückender Knochenspan in die Weichteile zwischen Haut und Kiefer eingeschoben. Als Material werden Stücke aus Tibia, Beckenkamm, Fibula, Rippenstücke genommen. Die von Hammer auf Grund der praktischen Erfolge der Knochenvorpflanzung angestellten histologischen Untersuchungen bestätigen die klinischen Erfahrungen. Axhausens in vollem Umfange.

Das zur Transplantation geeignetste Knochenmaterial ist der periostgedeckte wandständig resecierte Tibiaspan und das ungeeignetste der periostlose Röhrenknochen. Wird aber einmal die Vorpflanzung eines gebogenen Knochenstückes erforderlich, dann wählt man zur Transplantation ein Stück vom Beckenkamm. Dies hat neben dem Vorteil

der Krümmung und der leichten Entnahme auch auf einer Seite Periostbezug und auf der anderen Markgewebe in ganzer Ausdehnung. Auch die Resultate mit diesem Material sind hervorragend.

Leider sind der Knochenvorpflanzung auch Grenzen gesetzt, wenn der Defekt zu weit in den aufsteigenden Ast hinaufreicht, oder wenn eine Halbseitenexartikulation erforderlich ist. Dennoch ist das Anwendungsgebiet der Knochenvorpflanzung recht groß.

In erster Linie kommt hierfür die Ueberbrückung von Defekten nach Resektionen von gutartigen Tumoren in Frage. Auch seltenere Operationen können dank der Knochenvorpflanzung nun mit größeren Erfolgsaussichten vorgenommen werden, so z. B. die Elongation verkümmerter Unterkiefer.

Häufig ist als unerfreuliche Folge einer Fraktur eine Pseudarthrose zurückgeblieben. In sehr vielen Fällen ist eine Knochentransplantation nicht zu umgehen, weil alle anderen Behandlungsmethoden versagen.

Nach osteomyelitischen Totalnekrosen wird im Falle ungenügender Totenladenbildung zur Verstärkung zu dünner Totenladen ein vorgepflanzter Knochenspan in Stücke zerlegt und in tiefe Mulden der Totenladen eingelegt. Sie heilen trotz des keimhaltigen Wundgebietes in erstaunlich kurzer Zeit ein und tragen zur Bildung eines kräftigen neuen Unterkiefers bei.

Zur Verhütung von Spontanfrakturen z. B. bei Osteomyelitis oder übergroßen Zysten wird ein entsprechend großer Tibiaspan der betreffenden hochgefährdeten Kieferpartie vorgepflanzt.

Die Schwierigkeit der knöchernen Deckung tabischer Defekte ist bekannt. Mit der Methode der Knochenvorpflanzung gelingt sie jedoch mit Sicherheit. In überraschend kurzer Zeit ist eine Konsolidierung erreicht, die den Beweis von der großen knochenbildenden Kraft des vorgepflanzten Knochens liefert.

Die Operationsmethode der Knochenvorpflanzung wurde in den letzten zehn Jahren in der hiesigen Kieferklinik in 27 Fällen angewandt und zwar:

10mal bei Männern
14mal bei Frauen
3mal bei Kindern.

Hierbei betrug das Durchschnittsalter:

bei den Männern	32,4 Jahre
bei den Frauen	30,4 Jahre
bei den Kindern	11,0 Jahre

Als Material wurden Beckenkammstücke und Tibiaspäne ungefähr gleich oft verwandt:

Beckenkamm	13mal
Tibiaspan	14mal

Es kamen in Anwendung:

	Beckenkamm	Tibiaspäne
bei Männern	2mal	8mal
bei Frauen	9mal	5mal
bei Kindern	2mal	1mal

Die Indikation für die Knochenvorpflanzung war:

12mal gutartige Tumoren
7mal Pseudarthrosen
7mal Osteomyelitis und Unterkieferveränderungen
1mal „Vogelgesicht".

Während bei den Frauen die Häufigkeit der Tumoren und Osteomyelitiden überwiegt, waren die Pseudarthrosen bei den Männern häufiger.

Männer	Frauen	Kinder	
3	7	2	Tumoren
4	3	—	Pseudarthrosen
2	5	—	Osteomyelitiden
—	—	1	Vogelgesicht.

In keinem dieser 27 Fälle von Knochenvorpflanzung ist ein Mißerfolg zu verzeichnen gewesen. Die Resultate und klinischen Erfahrungen mit der Methode der Knochenvorpflanzung der freien Knochentransplantation im Bereich der Kiefer sind im Gegenteil so günstig und so überzeugend, daß diese Operationsmethode in Zukunft wohl noch mehr in Anwendung kommen wird, als es jetzt schon der Fall ist.

Am Schluß meiner Arbeit sage ich Herrn Professor Dr. Hofer für die Stellung des Themas, die freundliche Unterstützung bei Anfertigung der Arbeit und die Ueberlassung der Krankenfälle meinen herzlichsten Dank.

Schrifttum.

Axhausen: Histologische Untersuchungen über Knochentransplantationen am Menschen. (Dtsch. Ztschr. f. Chir. 1907, Bd. 91).

— Die histologischen und klinischen Gesetze der freien Osteoplastik. (Habilitationsschrift 1908).

— Die pathologisch-anatomischen Grundlagen der Lehre von der freien Knochentransplantation beim Menschen und beim Tier. (Med. Klin. 1908, 2. Beilage).

— Ueber den Vorgang partieller Sequestrierung transplantierten Knochengewebes. (Arch. klin. Chir. 89 1909).

— Technik und Erfolge der freien Transplantation. (Med. Klin. 1911).

— Die Periosteinschnitte bei der freien Knochenverpflanzung. (Zentralbl. f. Chir. 1919).

— Die Kiefergeschwülste und ihre Behandlung. (Korrespondenzbl. d. Zähnärzte Nr. 1, 1927).

— Ueber die erhöhte Anwendbarkeit der freien Knochenüberpflanzung in der Kieferchirurgie mittels der Knochenvorpflanzung. (Der Chirurg 1. Jg., 1928, H. 1).

— Ueber weitere Erfahrungen mit der Knochenvorpflanzung in der Unterkieferchirurgie. (Dtsch. Ztschr. f. Chir. Bd. 227 1930).

— Kieferresektion -plastik und -prothese. (Fortschr. Zahnheilk. 6, 1930).

Barth: Histologische Untersuchungen über Knochenimplantationen. (Beitr. z. path. Anat. Bd. 17, 1893).

— Ueber histologische Befunde nach Knochenimplantationen. (Chir. Kongr. Verhandl. 1893, II).

— Ueber Osteoplastik in histologischer Beziehung. (Arch. f. klin. Chir. 48, 1894).

— Ueber Osteoplastik. (Arch. f. klin. Chir. 86, 1908).

Brüning: Die freie Knochentransplantation bei Pseudarthrosen und Knochendefekten. (Münch. Med. Woch. 66. Jg., Nr. 41).

Eden: Die chirurgische Behandlung der Unterkieferdefekte und Pseudarthrosen. (Sammlung klin. Vortr. Chir. Nr. 220, 1919).

v. Eiselsberg u. Pichler: Ueber den Ersatz von Kiefer- und Kinnhautdefekten. (Arch. f. klin. Chir. Bd. 122, Jg. 1922/23.).

Esau: Kinnbildung bei Mikrognathie (Rippentransplantation) (Zentralbl. f. Chir. Nr. 52, 1910).

Garre: Unterkieferdefektersatz. (Niederrh. Ges. f. Nat. u. Heilk. Bonn, 1907).

Göbell: Zum osteoplastischen Ersatz von angeborenen und erworbenen Unterkieferdefekten. (Dtsch. Ztschr. f. Chir. 123, 144, 1913).

Hahn: Die Anwendung der Knochenvorpflanzung bei übergroßen Unterkieferresektionen (Dtsch. Zahn- Mund- u. Kieferheilk. Bd. 7, 1940, H. 3).

Hammer: Experimentelle Untersuchungen über das Schicksal freitransplantierter Knochenstücke bei künstlich gesetzter Infektion. (Dtsch. Monschr. f. Zhlk. H. 12, 1932).

Hoffmann: Die Knochen- und Hauttransplantationen bei einer schweren Schußverletzung des Oberkiefers. (Inaug.-Diss. Kiel 1931).

Läwen: Zur Histologie des freitransplantierten periostgedeckten Knochens beim Menschen. (Arch. f. klin. Chir. 90, 469, 1909).

Lexer: Ueber freie Transplantation. Chir. Kongr. Verh. 1911 II. und 1913 I.)

— Enderfolge der freien Knochentransplantation. (Med. Ges. Jena, Dtsch. med. Woch. Nr. 32, 1917).

— Die freien Transplantationen. (Neue dtsch. Chir. 26, 1924, Stuttgart)

Lindemann: Neuere Erfahrungen über die freie Knochentransplantation. (Bruns' Ergebn. 1917, H. 7 u. 8.).

— Anatomische und klinische Studien zu der freien Knochenverpflanzung. (Zentrbl. f. Chir. 48, Nr. 33).

— Zur Pathologie und Therapie der malignen Tumoren des Kiefergebietes. (Dtsch. Zhlk. Nr. 73, 1928).

Payr: Ueber osteoplastischen Ersatz nach Kieferresektionen. (Zentrbl. f. Chir. Nr. 16, 1908).

Pichler: Ueber Knochenplastik am Unterkiefer. (Arch. f. klin. Chir. Bd. 108, 1917).

Schmieden: Ersatz von Unterkieferdefekten. (Verh. d. Chir. Kongr. 1913).

Schröder: Ueber den augenblicklichen Stand der zahnärztlichen Prothetik und Verbandlehre. (Arch. f. klin. Chir. Bd. 118, 1921).

Schröder: Ueber die erhöhte Anwendbarkeit der freien Knochentransplantation in der Kieferchirurgie mittels der Knochenvorpflanzung. (Inaug.-Diss. Berlin 1929).

Stieda: Klinisches u. Histologisches zur freien Knochentransplantation. (Verh. Dtsch. Ges. f. Chir. 1911, 88).

Sykoff: Zur Frage der Knochenplastik am Unterkiefer. (Zentrbl. f. Chir. 1900).

Tilmann: Ueber Knochentransplantation nach Unterkieferresektionen. (Verh. Dtsch. Ges. f. Chir. 1911, 91).

Voigtländer: Die Resektionsschienung bei zahnlosem Kiefer. (Za. Rdsch. Nr. 25, 1930).

Waßmund: Frakturen und Luxationen des Gesichtsschädels. (Bln. 1927 Verl. Herm. Meusser).

Lebenslauf.

Am 24. März 1910 wurde ich, Erhard Woesler, als zweiter Sohn von 7 Kindern des Schulleiters Georg Woesler zu Dupine, Kreis Rosenberg O/S geboren. Von 1915—1921 besuchte ich die Volksschule und trat Ostern 1921 in das staatliche humanistische St. Matthiasgymnasium zu Breslau ein. Ostern 1923 übersiedelte ich nach Neiße O/S, als mein Vater nach dem Polenputsch 1921, in dem meine Eltern durch Brandstiftung durch die polnischen Insurgenten all ihr Hab und Gut verloren hatten, eine Schulleiterstelle in Konradsdorf bei Neiße erhalten hatte. Am 6. 3. 1931 bestand ich die Reifeprüfung und studierte anschließend von Ostern 1931 bis Januar 1933 in Greifswald und Graz Zahnheilkunde. Nach dem Tode meines Vaters am 4. 2. 1933 trat ich in den freiwilligen Arbeitsdienst ein, dem ich bis 1. 3. 1936 als Zugführer und Abteilungssportwart angehörte. Mit dem Sommersemester 1936 begann ich das Studium der Zahnheilkunde von neuem in Berlin als Werkstudent. Am 1. 7. 1937 legte ich die zahnärztliche Vorprüfung ab und bestand im Anschluß an das 7. Semester das zahnärztliche Staatsexamen in Berlin mit dem Prädikat „sehr gut". Am 5. Dezember 1939 erhielt ich die Approbation als Zahnarzt. Seit Januar 1940 bin ich in der chirurgischen Abteilung des zahnärztlichen Institutes der Universität Berlin als Volontärassistent tätig.